

## Kadmiyum'un *Gobius niger* L., 1758 (Pisces: Gobiidae)'in Eritrosit Yapısı Üzerine Etkileri

\*Selma Katalay<sup>1</sup>, Hatice Parlak<sup>2</sup>

<sup>1</sup> Celal Bayar Üniversitesi, Fen-Edebiyat Fakültesi, Biyoloji Bölümü, Muradiye, Manisa, Türkiye

<sup>2</sup> Ege Üniversitesi, Su Ürünleri Fakültesi, 35100, Bornova, İzmir, Türkiye

\*E mail: biyoloji@spil.bayar.edu.tr

**Abstract:** *The effects of cadmium on erythrocyte structure of black goby (Gobius niger L., 1758).* In this study accumulation tests for 24 days have been performed in different cadmium concentrations (2, 3, and 5 mg/l) to detect the effects of cadmium on the structure of erythrocyte of *G. niger* in vitro. During the microscopical studies, some histological changes due to the cadmium exposure were determined. An increase on the number of immature and degenerated erythrocytes has been observed. Ovoid shape of nuclei seen in normal erythrocytes has been changed to spherical shape and the cell membrane became echinoid. Moreover, hypochromic anemia, fragmented erythrocyte structure, and an increase on the number of micronuclei were observed.

**Key Words:** Erythrocyte, *Gobius niger*, cadmium, accumulation, pollution

**Özet:** Bu çalışmada kadmiyumun *G. niger*'in (Kömürücü kaya balıkları) eritrosit yapısı üzerine etkilerinin belirlenmesi amacıyla laboratuvar koşullarında 24 gün süreyle birikim denemeleri gerçekleştirilmiştir. Mikroskopik çalışmalar sırasında kadmiyum etkisi sonucu bazı histolojik değişiklikler ortaya çıkmıştır. İmmature ve dejenere olmuş eritrosit sayısında artış olduğu gözlemlenmiştir. Normal eritrositlerde görülen nukleuslar değişikliğe uğrayarak küresel şekil almıştır ve hücre zarı dikenli yapı kazanmıştır (spiküllü eritrosit). Ayrıca, hipokromik anemi, parçalı eritrosit yapısı ve micronüklei sayısında artış gözlemlenmiştir.

**Anahtar Kelimeler:** Eritrosit, *Gobius niger*, kadmiyum, birikim, kirlilik

### Giriş

Son yıllarda antropojenik aktivitenin artmasından dolayı özellikle deniz çevresinde toksik metal seviyesinin artışı bu metallerin toksisite mekanizmalarının çalışılmasını önemli hale getirmiştir. Ağır metaller ve tuzları çevresel kirleticilerin önemli bir grubunu oluşturmaktadır. Bir metalin toksisitesi, makromolekül, metabolit ve hücre organelleriyle birlikte biyolojik sistemlerdeki dinamik yaşam proseslerine zarar verme kapasitesine dayanır (Hu, 2000).

Yüksek omurgalılarda ve balıklarda ortamdaki kirlilik ve çevresel bozulmaların yarattığı stress, kırmızı ve beyaz kan hücrelerinde çeşitli yapısal bozukluklara neden olmaktadır. Bu nedenle Hematolojik teknikler kirleticilerin subletal etkilerini belirlemek amacıyla sık başvurulan bir yöntemdir. (Larsson ve diğ., 1985)

Metal toksisitesinin bir indikatörü olarak hematolojik parametrelerin kullanımının fizyolojik cevaplar üzerine yararlı bilgiler sağlayabileceği çeşitli araştırmacılar tarafından bildirilmiştir (Bhagwant ve Bhikajee, 2000).

Hematolojik parametreler, balık fizyolojisinin klinik teşhisinde kirleticilerin subletal konsantrasyonunun etkisini saptamak için sıklıkla kullanılmaktadır (Larsson ve diğ., 1985).

En toksik çevresel kirleticilerden olan kadmiyum, düşük konsantrasyonda bile biyolojik sistemler üzerinde son derece zararlı bir etkiye sahiptir. Kadmiyumun çevre kirliliği görülen denizlerde canlı vücuduna alınarak birikmekte olduğu ve değişik seviyelerde toksik etkiler yarattığı tesbit edilmiştir.

Gökkuşluğu alabalığında kadmiyum birikimi ve biyolojik etkilerini araştırmışlardır. Bu araştırma sonucunda kadmiyumun alabalıklarda en fazla karaciğerde, böbreklerde ve solungaçlarda biriktiğini tesbit etmişlerdir. (Kumada ve diğ., 1980).

Kadmiyum tiyol gruplarına bağlanması ve homeostatik kontrol mekanizmasının olmaması nedeniyle güçlü toksisiteye sahiptir. Oral yoldan kronik maruziyette hedef böbreklerdir. Proksimal tübüler disfonksiyona bağlı olarak proteinüri, aminosidüri ve glikozüri oluşur böbrek yetmezliği seyrek olarak görülür. Aşırı Ca kaybı itai-itai hasatalığına neden olur.

Kalsiyum dengesinin bozulmasına yol açarak iskelet bozukluklarına neden olacağı belirtilmiştir. (Hu, 2000).

Kadmiyumun goldfish ve *Carassius auratus* türü balıkların kırmızı hücre oluşumunu engellediği belirtilmiştir (Houston ve Keen, 1984).

Koyama ve diğ. (1984) Çeşitli konsantrasyonlarda Cd içeren ortamlarda tutulan sazan *Cyprinus carpio*, balıklarının hematolojik değişimlerini belirlemişlerdir. Bu denemeler sonucunda hemoglobin konsantrasyonu ve hematokrit değerinin önemli ölçüde düştüğü, balıkların anemik belirti gösterdikleri ve karaciğer dokusunda tahribat meydana geldiği ortaya koyulmuştur.

İsveç'te Eman nehri kadmiyumla kontamine olmuş *Perca fluviatilis* türü balıklar üzerine biyokimyasal ve hematolojik araştırmalar yapılmış metale çok yoğun maruz kalan balıklarda karaciğer içeriğindeki kadmiyum ve kurşun konsantrasyonunda yükselme ve anemik cevap gözlemlenmiştir. Kadmiyumun neden olduğu anemik cevabın intestinal

absorpsiyondaki eksiklik sonucu ortaya çıkan Fe metabolizmasındaki bozulmaya bağlı olabileceği bildirilmiştir. (Sjöbeck, 1984).

Katalay (1998) *G. niger* türü balıklarda kadmiyumun bazı kan parametreleri üzerine etkilerinin belirlenmesi amacıyla 24 gün süreyle yaptığı birikim denemeleri sonucunda elde ettiği kan değerlerinde istatistiksel açıdan bir farklılık olmadığını saptamıştır. (Tablo 1). Bu sonuçlar göz önüne alınarak çalışmamızda farklı konsantrasyonlardaki kadmiyum kirliliğinin eritrositlerin histolojik yapısı üzerinde oluşturacağı etkileri belirlenmeye çalışılmıştır.

**Tablo1.** Kadmiyuma maruz kalmış *G. niger* (kömürücü kaya balıkları) ile kontrol grubundaki balıkların kan parametreleri ölçümleri (Katalay, 1998).

Hematolojik parametreler	0. Gün kontrol	24. Gün kontrol	24. Gün Kadmiyum
WBC	60.60 ± 9.50	81.50 ± 3.10	82.48 ± 9.51
RBC	0.86 ± 0.09	1.37 ± 0.025	1.16 ± 0.134
HGB	3.50 ± 0.40	5.50 ± 0.10	4.60 ± 0.51
HCT	12.50 ± 1.40	17.40 ± 2.40	15.98 ± 2.48
MCV	145.20 ± 1.30	127.00 ± 15.40	135.52 ± 6.40
MCH	40.70 ± 4.00	40.30 ± 00.0	39.86 ± 1.33
PLT	39.50 ± 1.50	61.50 ± 11.5	40.80 ± 7.53

## Materyal ve Yöntem

Kadmiyumun (Cd) oluşturacağı etkileri araştırmak amacıyla deneme hayvanı olarak kömürücü kaya balığı (*G. niger*) kullanılmıştır. Hayvanlarda ortalama boy 10.57±0.217cm ve ortalama ağırlık 16.01± 1.109 gr olarak ölçülmüştür. deney hayvanları Urla (Karantina) açıklarından olta yardımıyla toplanmıştır.

Denemelerde 40x30x30 cm boyutlarında polisterden yapılmış 2 deneme tankı kullanılmıştır. %037 tuzlulukta ve 7.9 pH değerinde süzülmuş deniz suyu tanklara konulmuştur. 2 günde bir bütün deniz suyu boşaltılıp tanklar yıkanmış ve temiz deniz suyu ilave edilerek ortam yenilenmiştir.

Her bir deneme tankına en az bir haftalık adaptasyona alınmış hemen hemen birbirine eşit iki farklı boy grubuna ait onar birey konulmuştur. Lab. sıcaklığı deneme süresince 14 ±1C°'de sabit tutulmuştur. Toplam deneme süresi 25 gün olarak tespit edilmiştir. Kadmiyumun balık hemotolojisi üzerine etkilerini saptamaya yönelik bu çalışmada Cd(NO)<sub>4</sub> (merck) tuzu kullanılarak her deneme tankına ilk 25 gün süresince 2, 3 ve 5 mg/lit<sup>-1</sup> olacak şekilde kadmiyum ilavesi yapılmıştır. 0. gün kontrol değerinin belirlemek amacıyla her bir tanktan 3'er adet birey alınmıştır. 0. günden 25. güne kadar devam eden deneme süresince öncelikle stres faktöründen kaçınmak amacıyla sık örnekleme yapılmamıştır. ilk 7 gün içerisinde 5 mg/lit kadmiyum konsantrasyonuna maruz kalan bireylerin tamamı ölmüştür.

Her bir tanktan alınan balığın kaudal yüzgeci bistüri yardımıyla kesilerek 0.5 ml hacimdeki kan heparinli mikrohematokrit tüplere alınmıştır. heparinli tüplere alınan kan pıhtılaşmayı önlemek amacıyla antikoagülant olarak potasyum EDTA içeren özel tüplere alınmıştır. Yayma preparatlar kullanılarak mikroskopik çalışma yapılmıştır. Bir damla kan

lam üzerine damlatılarak yayma yapılmıştır. Preparatlar 1 saat süre ile kurutulduktan sonra Maygrünwalt tespit maddesi içinde 15 dk bekletilmiş ve distile su ile yıkanmıştır. 1/10 oranında distile su ile seyreltilen Giemsa boyası içinde 20 dakika bekletilerek yıkanan preparatlar kuruduktan sonra ışık mikroskobu ile incelenerek, kan hücrelerinde meydana gelen morfolojik değişimler saptanmıştır Berkarda ve Eyüpoğlu (1983).

## Bulgular

Kadmiyum kirliliğine 24 gün süreyle maruz bırakılan *G. niger* (Kömürücü kaya balıkları)'den alınan kan örneklerinin mikroskopik incelemeleri sonucunda 2 ppm kadmiyum konsantrasyonuna maruz kalmış balıklarda kirliliğe bağlı olarak kırmızı kan hücrelerinin (immatüre)= genç formda oldukları gözlenmiştir (Şekil 1A). Çok sayıda çeşitli çeper deformasyonları fusiform şekilli eritrosit, hipokromik anemi ve spiküllü eritrosit gözlenmiştir. Fusiform şekilli hücre çekirdeği merkezi konumda olmayan sferik bir şekil almıştır (Şekil 1A, B). Aynı zamanda hücre çekirdeği belirsiz dağınık kütle şeklinde ve granüllü yapıda dejenere eritrosit sayısında artış gözlenmiştir (Şekil 1A). Ayrıca doz artışına bağlı olarak kadmiyum toksisitesinin periferik kan hücre preparatlarının histolojik olarak nasıl etkilendiğini saptamak amacıyla 3 ppm konsantrasyondaki kadmiyuma 24 gün süreyle maruz bırakılmış balıklarda kirliliğin etkisi sonucu bozuk eritrosit ve hücre çeperi deformasyonları daha bariz bir biçimde ayırt edilebilmektedir (Şekil 2A, B). Bu kan yapısında eritrositlerde parçalanma ve hipokromi gözlenmiştir (Şekil 2A, B). Fusiform ve orak şekilli parçalı eritrosit sayısında artış gözlenmiştir (Şekil 1A). Hücre çeperi dikensi yapı kazanmıştır. Normal kırmızı kan hücrelerinde görülen oval şekilli hücre çeperi tamamiyle değişime uğramış dikensi yapı kazanmıştır. Sitoplazmanın homojen bir dağılım göstermeyip hipokromi gözlenmiştir (Şekil 2A, B).

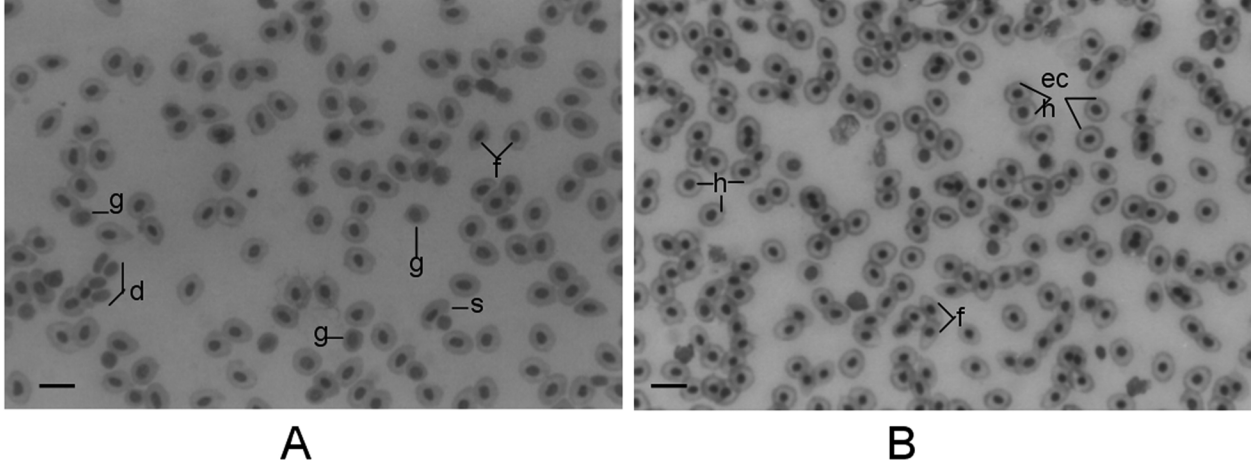
## Tartışma ve Sonuç

Balıkların hematolojik parametreleri üzerine kirliliğin etkisi konusunda pek çok çalışma yapılmıştır. Kan parametrelerinin organ fonksiyonundaki problemi daha iyi anlamak için iyi bir biyoidikatör olduğu belirtilmiştir ve toksikanta maruz kalma sonucu kalıktaki biyokimyasal değişimlerin ölçümü kronik maruz kalma sonucu ortaya çıkan etkileri önceden belirlemek için kullanılmaktadır. (Lowe-Jinde ve Niimi, 1986).

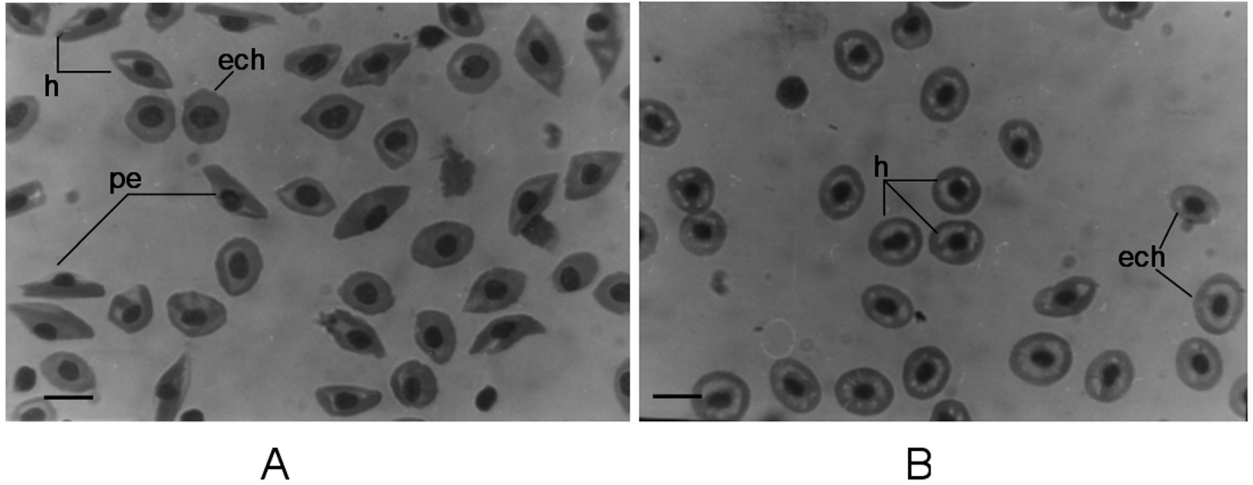
Kadmiyuma kısa süreli maruz kalma sonucu *Salmo gairdneri* türünde glikojen seviyesinde azalma görülürken hematopoitik bir doku olan karaciğer büyüklüğünde bir artış olduğu saptanmıştır. Bunun sonucu olarak daha sonraki çalışmalarda periferik kan inceleme çalışmalarının daha yararlı sonuçlar ortaya çıkarabileceği belirtilmektedir. Ayrıca bundan önceki civa ve klorobenzen gibi kirleticilerin balıkların kan parametreleri üzerine olan etkilerini belirlemek amacıyla yaptıkları eritrosit ve lökosit sayımları sonucunda kan hücre oranlarında önemli bir değişiklik olmadığını saptamışlardır. Bununla birlikte kırmızı kan hücrelerinde

ortaya çıkan deformitelerin saptanması için mikroskopik çalışmalar yapılması gerektiğini vurgulamışlardır. (Lowe-Jinde ve Niimi, 1986). Bu çalışmanın sonuçları bizim çalışmamızın sonuçlarıyla paralellik göstermektedir. Çeşitli kirlilik tiplerine maruz kalan balıkların kırmızı kan hücrelerinde yapısal bozulmalar oluşabilmektedir. Kağıt

endüstrisinin atık sularına maruz kalan balıkların kırmızı kan hücrelerinde yapısal bozulmalar oluşabilmektedir. Kağıt endüstrisinin atık sularına maruz bırakılan *Puntinus conchoni* türü balıkların eritrosit sayısında azalmaların yanısıra mikroskopik gözlemler yapılarak immatür eritrosit oluşumları saptamışlardır.



**Şekil 1 A, B.** Laboratuvar koşullarında 2 ppm kadmiyum konsantrasyonuna maruz kalmış *G. niger*'in periferal kan preparatlarının mikroskopik görünümü (x252) ve Bar aralığı 10µm'ye karşılık gelmektedir. g: genç (immatür) eritrosit, f: fusiform şekilli eritrosit, s: sferik şekilli eritrosit, d: dejenere olmuş eritrosit, h: hipokromik anemi, ech: ekinosit (spiküllü) eritrosit yapısı.



**Şekil 2 A, B.** Laboratuvar koşullarında 3 ppm kadmiyum konsantrasyonuna maruz kalmış *G. niger*'in periferal kan preparatlarının mikroskopik görünümü (x252) ve Bar aralığı 10µm'ye karşılık gelmektedir. pe: orak şekilli parçalı eritrosit, h: hipokromik anemi gösteren eritrosit, ech: ekinosit (spiküllü) eritrosit yapısı.

Kırmızı kan hücrelerinin çok düzgün, simetrik olan elipsoit yapısı hücre içi kalsiyum konsantrasyonunda artış ve ATP konsantrasyonunda azalma olduğu zaman bozulmaktadır. Bu gibi değişimler kadmiyum gibi hücreye kalsiyum pompalayan yada resin asitler gibi hücredeki ATP oranını azaltan çevresel kirleticiler tarafından oluşturulabilmektedir. Böylece hücrelerin düzgün şekli kaybolur ve membran parçalanmış yapı kazanır ayrıca hücre çekirdeği periferde yerleşerek hücrenin sferik bir yapı kazanmasına yol açar. Ayrıca çeşitli organik kirleticilerin eritrositlerin membranları üzerine direk etki ederek ekinosit (spiküllü eritrosit adı verilen hücre çeperinin dikensi yapı

kazandığı gösterilmiştir. (Nikinmaa, 1992).

Kadmiyumun düşük seviyelerine maruz kalan *Perca fluviatilis* türü balıklarda normastik ve normokromik anemi gözlenmiştir (Larsson ve diğ., 1985). Civa kloride 96h LC<sub>50</sub> akut olarak maruz bırakılma sonucu *Barbus conchoni* türünde hücresel deformiteler gözlenmiştir. Eritrositlerde vakuollü yapı oluşumu, çekirdek bozulmaları, mikrositoz ve sitoplazmik membran bozuklukları ortaya çıkmıştır. Civa kloride kronik maruz kalma sonucunda ise eritrositlerde poikilositoz, hipokromi, sitoplazmik membranda parçalanma ve çekirdek bozuklukları görülmüştür (Tejendra, 1985). Bu

sözü edilen değişiklikler çalışmamızda da gözlenmiştir. 2 ppm kadmiyum konsantrasyonuna maruz sonucu immature eritrosit sayısında artış ve mikronüklei sıklığı gözlenmiştir (Şekil 1A). Ayrıca hipokromik anemi ve spiküllü eritrosit yapısı gözlenmiştir. Doz artışına bağlı olarak kirliliğin etkilerini araştırmak amacıyla 3 ppm kadmiyum konsantrasyonuna maruz kalan balıklarda dejenere olmuş parçalı ve fusiform şekilli hücre sayısında artış (Şekil 2A). ve özellikle kadmiyum kirliliğinden kaynaklanan spiküllü eritrosit sıklığı gözlenmiştir (Şekil 2 A, B).

Bu nedenle akut ve kronik toksisite testleri kapsamında yürütülen fizyolojik, biyokimyasal ve histolojik çalışmaların birlikte yapılmasıyla toksik etkinin yeri ve şeklinin kolayca anlaşılacağı böylece toksikantın çevresel güvenilir konsantrasyonunu saptamanın mümkün olabileceği ve belirli toksik materyale özgün doz- cevap ilişkileri ortaya koyulduğunda pollusyon gözlem çalışmalarına daha etkili yöntemler olarak girebileceği sonucuna varılmıştır.

#### Kaynakça

- Berkarda, B., H. Eyüpoğlu, 1983. Giemsa dying technique, haematology laboratory methods. (in Turkish) Cerrahpaşa Tıp fak. İç Hastalıkları Onkoloji Birimi. 78-80
- Houston, A. H., J. E. Keen, 1984. Cadmium inhibition of erythropoiesis in goldfish, *Carassius auratus*. Can. J. Fish Aquat Sci 41: 1829-1834.
- Hu, H., 2000. Exposure to metals Occup. Environ. Med. 27(4) 983- 996.
- Koyama, J., Y. Ozaki, 1984. Haematological Changes of Fish Exposed to Low Concentrations of Cadmium in the water. Bulletin of the Japanese Society of Scientific Fisheries. 50 (2): 199-203 p.
- Kumada, H., S. Kimura, M. Yokoto, 1980. Accumulation and biological effects of cadmium in *Rainbow trout*. Bull. Jpn Soc. Sci Fish 46: 97-103.
- Katalay, S., 1998. The effects of pollution on blood parameters on marine organism (in Turkish). Doktora tezi Ege Üniversitesi Fen Bilimleri Su Ürünleri Fakültesi İzmir, Türkiye 75.
- Larsson, A., C. Haux, M. L. Sjöbeck, 1985. Fish physiology and metal pollution: results and experiences from laboratory and field studies. Ecotoxicol. Environ Saf, 9:250-281.
- Lowe-Jinde, L., A. J Niimi, 1986. Hematological Characteristics of Rainbow trout *Salmo gairdneri* (Richardson), in Response to Cadmium Exposure Bull. Environ. Contam. Toxicol. 37: 375-381.
- Nikinmaa, M., 1992. How does environmental pollution affect red cell function in fish Aquatic toxicology, 22 :227-238.
- Sjöbeck, M. L., C. Haux, A. Larsson, G. Lithner, 1984. Biochemical and Haematological Studies on Perch, *Perca fluviatilis*, from the Cadmium-Contaminated River Eman. Ecotoxicology and Environmental Safety 8, 303-312 p.
- Tort, L., P. Torres, 1988. The Effects of Sublethal Concentrations of Cadmium on Haematological Parameters in the Dog fish. *Scyliorhinus canicula*. J. Fish Biol. 32: 277-282 p.
- Tejendra, S. G., C. P. Jaglish, 1985. Mercury-Induced Blood Anomalies in the Freshwater Teleost. Water Air and Soil Pollution 24, 165-171 p.