http://www.egejfas.org
Ege Journal of Fisheries and Aquatic Sciences, 36(4): 387-396 (2019)

Su Ürünleri Dergisi (2019)
DOI: 10.12714/egejfas.36.4.10

ARAŞTIRMA MAKALESİ RESEARCH ARTICLE

Akut bakır konsantrasyonlarına maruz bırakılmış pangasus balıklarında (*Pangasius hypophthalmus*) saptanan hematolojik ve histolojik değişimler

Hematological and histological alterations detected in striped catfish (*Pangasius hypophthalmus*) exposed to acute copper concentrations

Semra Küçük

Aydın Adnan Menderes Üniversitesi Ziraat Fakültesi Su Ürünleri Mühendisliği Bölümü, 09100 Aydın, Türkiye http://orcid.org/0000-0002-9299-5986

skucuk@adu.edu.tr

Received date: 09.05.2019 *Accepted date: 16.08.2019*

How to cite this paper:
Küçük, S. (2019). Akut bakır konsantrasyonlarına maruz bırakılmış pangasus balıklarında (Pangasius hypophthalmus) saptanan hematolojik ve histolojik değişimler. *Ege Journal of Fisheries and Aquatic Sciences*, 36(4), 387-396. DOI: 10.12714/egejfas.36.4.10

Öz: Bu çalışmada, hematolojik ve histolojik değişiklikleri incelemek için pangasus balıkları (*Pangasius hypophthalmus*) 0,0; 2,5; 5,0; 10,0 mg L^{-1} bakır sülfat konsantrasyonlarına 48 saat süreyle maruz bırakılmıştır. Ardından her akvaryumdan dörder balık seçilmiştir. İlk 24 saatte ve ikinci 24 saatte kan örnekleri alınmıştır. Sonrasında histolojik analiz için böbrek, karaciğer, dalak ve solungaç doku örnekleri toplanmıştır. Hematokrit, hemoglobin, eritrosit sayısı, MCHC, MCH ve MCV değerleri için kan örnekleri analiz edilmiştir. Histolojik değerlendirme içinde doku örnekleri hematoksilen ve eozin boyama yöntemi kullanılarak analiz edilmiştir. Bakır konsantrasyon artışlarına bağlı olarak pangasus balıklarında hematolojik ve histolojik bazı önemli değişiklikler saptanmıştır. ≥ 2,5 mg L^{-1} Cu konsantrasyonlarına maruz bırakılmış pangasusların hematokrit oranında, hemoglobin miktarlarında ve eritrosit sayısında 48 saat içinde önemli artışlar olmuştur. Fakat MCHC, MCH ve MCV değerlerinde istatiksel bir farklılık gözlenmemiştir. İlk 24 saatlik süreçte ≥ 2,5 mg L^{-1} Cu konsantrasyonları pangasuslarının solungaçlarında ödeme, hiperplaziye, ve füzyona yol açmıştır. 48 saat sonunda ≥ 2,5 mg L^{-1} konsantrasyonlar solungaçlarda yoğun hiperplaziye ve kıkırdak ve epitel dokuda dejenerasyonlara neden olmuştur. Karaciğer hücrelerinde piknotik nükleus ve dejenerasyonlar, dalakta nekroz ve hemosterin kümecikleri artışı, böbrek tübüllerinde dejenerasyon ve siyah lekeler görülmüştür. Sonuç olarak ≥ 2,5 mg L^{-1} akut bakır konsantrasyonları pangasus balıklarında 48 saat süre içinde yüksek mortaliteye ve histolojik bozukluklara neden olmuştur.

Anahtar kelimeler: Bakır, Hematoloji, Histoloji, *Pangasius hypophthalmus*

Abstract: In this study, to examine hematological and histological alterations, striped catfish exposed to 0.0, 2.5, 5.0, 10.0 mg L^{-1} copper concentrations for 48 hours. After that, four fish were selected per aquarium. First 24 and second 24 h, blood samples were taken. And then, their gills, liver, kidney, and spleen samples were collected. The blood samples were analyzed for hematocrit, hemoglobin, number of erythrocytes, MCHC, MCH and MCV. The tissue samples stained with standart technique of haematoxylin and eosin for histological assessment. Copper depending on concentrations increase caused some important hematological and histological alterations on striped catfish. Number of erythrocyte, hematocrit and hemoglobin of striped catfish exposed to ≥ 2.5 mg L^{-1} of Cu concentrations increased in 48 h. Within first 24 h, ≥ 2.5 mg L^{-1} of Cu caused edema, hyperplasia and fusion in gills. After 48 h, ≥ 2.5 mg L^{-1} of Cu formed very intense hyperplasia and degeneration of cartilage and epithelium tissue in the gills. Pyknotic nuclei and degenation in liver; necrosis and increased number of hemosterin clustering in spleen; degeneration of renal tubules and black spots in kidney were seen. As a result of that, ≥ 2.5 mg L^{-1} of Cu caused high mortality and histological disorders within 48 h.

Keywords: Copper, Hematology, Histology, *Pangasius hypophthalmus*

GİRİŞ

Çağımızın en önemli sorunlarından bir tanesi evsel, endüstriyel, tarımsal ve madencilik faaliyetleri sonucu oluşan atıkların tamamen arıtılmadan göl, nehir ve deniz gibi doğal sulara bırakılmasıdır (Marcussen vd., 2007; Çağdaş vd., 2017). Bu atıklar içinde ağır metallerde yer almaktadır. Ağır metaller normalde sularda iz miktarda bulunurlar. Yalnız bu miktar bölgenin endüstriyel, tarımsal ve madencilik faaliyetlerine ve jeokimyasal yapısına göre de artış ya da azalış göstermektedir.

Endüstriyel ve tarımsal faaliyetlerin atışına bağlı olarak suda yoğunlaşan ağır metallerin taşınımı ve birikimi birçok parametre değişimine paralel olarak değişim gösteren karmaşık prosesler içerir. Su içindeki ağır metallerin bir kısmı birçok fiziksel ve biyokimyasal etkileşimlere uğrar. Bir kısmı da dip sedimentinde birikir ve burada bir takım oksidasyon ve redüksiyon işlemlerine maruz kalır. Diğer bir kısmı da suda yaşayan canlıların bünyesinde birikir (Şener ve Şener, 2015).

Ağır metaller balıkların organlarında (kas, karaciğer, solungaç, böbrek, bağırsak) birikim yaparak onların vücutlarının morfolojisinde ve biyokimyasında bir takım değişimlere sebep olmaktadır (Abdel-Warith vd., 2011; Youis vd., 2013; Olsson, 1998). Besin zincirinin bir halkasından giren ağır metaller ilk girdiği miktarın kat kat üstünde dozlara ulaşarak besin halkasının en üst kısmında yer alan insanlara kadar yükselebilmekte ve onların hayatını tehdit edebilmektedir (Özkan vd., 2018; Perçin vd., 2011).

Pangasuslar (*Pangasius hypophthalmus)* bir tatlı su balığı türüdür. Uzakdoğu Asya kökenlidirler. *Chordata* şubesinin *Actinopterygii* sınıfının *Siluriformes* takımının *Pangasiidae*

© Published by Ege University Faculty of Fisheries, Izmir, Turkey

familyasında yer alırlar. Bu balıkların Tayland ve Vietnam'da yetiştiriciliği yapılmaktadır. Bular pulsuz, çıplak derilidirler ve ayrıca çok yumuşak, beyaz ve tatlımsı bir etleri vardır. Bu tat bizim damak lezzetimize çok hitap etmemektedir.

Balıklar deri, solungaç ve bağırsak yoluyla aldıkları ağır metalleri çeşitli organlarında (solungaç, karaciğer, böbrek, kas, gonad, beyin, vb.) biriktirmektedirler. Bu konuda yapılmış oldukça çok çalışma bulunmaktadır (Ünlü vd., 1995; Kalay ve Canlı, 2000; Çalta vd., 2000; Mol vd., 2010; Perçin vd., 2011; Begum vd., 2013). Perçin vd (2011) Doğu Akdeniz'deki doğal ve çiftlik ortamında bulunan mavi yüzgeçli orkinos balıklarının (*Thunnus thynnus*) kas dokularındaki ağır metal (Cu, Mn, Ni, Zn ve Fe) birikimini saptamıştır. Ünlü vd.(1995) Dicle Nehri'nde *Capoeta trutta* balığında ağır metal birikimini araştırmıştır. Balık kas ve karaciğer dokusunda Co, Cd, Cu, Ni, Mo ve Zn birikimini araştırmıştır. Cu ve Zn'nin kas dokusundaki birikim değerlerinin ağır metal kabul değerlerinin üzerinde olduğunu rapor etmiştir. Fakat Co, Cd, Mo değerlerini AAS (Atomik absorpsiyon spektrofotometresi)'nin tayin sınırları içinde saptayamamıştır. Kalay ve Canlı (2000) Tilapiaları (*Tilapia zilli*) 1 mg L^{-1} derişimde Cu, Zn, Cd ve Pb metallerine 10 gün süreyle maruz bırakmış ve karaciğer, solungaç, beyin ve kas dokularında metal birikimini saptamıştır. Cd'nin 7 gün sonunda solungaç ve karaciğerde yaklaşık 80 µg g^{-1} (k.a.) civarında birikime sebep olduğunu bildirmiştir. Sonrasında bu balıklar 1, 7, 15 ve 30 gün süreyle temiz suda (metal içermeyen) bekletilerek dokularda arıtım yapılmış ve metal birikim miktarlarını AAS'de alevli tekniği ile ölçmüştür. Pb, Cd ve Cu miktarlarının solungaçlarda azaldığını; karaciğerde yükseldiğini bildirmiştir. Çalta vd. (2000) Keban Baraj Gölü'nde bulunan *Capoeta trutta* balığının kas, deri, karaciğer, gonad, böbrek ve solungaçlarında bazı metal (Cu, Fe, Mn, Zn, Co, Cr, Cd, Pb) birikim düzeylerini araştırmıştır. Cu kas, gonad, böbrek ve solungaçta; Mn, Fe ve Zn'yi tüm dokularda tespit etmiştir. Mol vd. (2010) Fırat Nehri üzerindeki Atatürk Baraj Gölü'nde yedi balık türünün Zn, Cu, As, Cd, Hg ve Pb seviyelerini saptamıştır. Metal miktarlarının her türde farklı olduğunu ve bu balıkların Zn, Cu, Cd ve As bakımından insan tüketiminde kullanılmasının bir sakınca yaratmadığını bildirmiştir. Fakat, Hg'nin yayında (*Silurus triostegus*) ve Pb'nini Dicle çipurasında (*Acanthobrama marmid*) yüksek olduğunu saptamıştır. Begum vd. (2013) *Heteropneustes fossilis* türünün kas, solungaç, mide, bağırsak ve karaciğerinde bazı ağır metal (As, Pb, Cd, Cr, Zn ve Cu) seviyelerini belirlemiştir. Ağır metal konsantrasyonlarının farklı dokularda önemli farklılık gösterirken istasyonlar arası bir farklılık göstermediğini bildirmiştir. Cd'yi solungaçlarda 2.87-4.27 µg g^{-1} ve karaciğerde 2.25-5.50 µg g^{-1} gibi en yüksek, kasta 0.30-0.40 µg g^{-1} kadar düşük değerlerde bulmuştur. Kaslarda bulunan ağır metal miktarının gıdalarda izin verilen miktarı geçmediğini açıklamıştır.

Ağır metaller canlı vücuduna girdiğinde bir takım bozukluklara neden olmaktadır. Bu nedenle vücutlarında metalloprotein (MT) adı verilen özel proteinler üreterek metalleri bağlamakta ve zararsız hale getmektedirler. MT'ler düşük moleküller ağırlıkta, tek zincirli, sistein amino asitince zengin ve sitosiklik polipeptid yapıda bulunan moleküllerdir. MT'lere ilk olarak 1957 yılında at böbreğinde rastlanmıştır (Margoshes ve Vallee, 1957). Daha sonra memeli, bitki, fungus, protozoa, balık ve diğer türlerde bulunmuştur (Hamer, 1986; Yu vd., 1998, 2000; Liu vd., 2000; Yıldız vd., 2012). MT'ler memelilerde 4 grupta temsil edilmektedir. MT-1 ve MT-2 vücutta Zn dengesinin sağlanmasında, ağır metal toksisitesinde ve oksitatif stresle baş etmede etkin kullanılırken MT-3 sinir ve sinir bağı dokularında ve MT-4 epitel dokularda yoğun bulunmuştur (Vasak, 2005). Su canlılarından pisilerde (*Plathichtys flesus*) (Overnell ve Abdullah, 1988), beyaz karideslerde (*Peneaus vannamei*) (Moksnes vd., 1995; Wu ve Chen, 2005), kahverengi alabalıklarda (*Salmo trutta*) ve yılan balıklarında (*Anguilla anguilla*) (Linde vd., 2001), deniz midyelerinde (*Mytillus sp.*) (Acker vd., 2005), tatlısu yengeçlerinde (*Sinopotamon henanense*) (Ma vd., 2008), sazanlarda (*Cyprinus carpio*) (Kovarova vd., 2009), tatlısu midyelerinde (*Anadonta woodiana*) (Li vd., 2015), kefallerde (*Leuciscus cephalus*) ve tatlısu levreklerinde (*Perca fluviatilis*) (Bayhan ve Ünübol Ayhan, 2016) MT'ler tespit edilmiştir.

Bakırın farklı balık türleri üzerine toksik etkisinin histolojik olarak incelendiği bazı çalışmalar olmasına rağmen (Wani vd., 2011; Salman vd., 2012; Velcheva vd., 2013; Atabati vd., 2015; Al-Tamimi vd., 2015; Alkobaby ve Abd El-Wahed, 2017), akut bakır toksisitesinin pangasus balıklarında üzerine histolojik etkileri hakkında henüz mevcut bir araştırma bulunmadığından bu çalışma yapılmıştır. Ayrıca altı aylık sazanlar (*Cyprinus carpio*) için 48 saat LC_{50} değeri 8,00 mg L^{-1} (Karan vd., 1998); tilapia balıkları (*Oreochromis niloticus*) için 96 saat LC_{50} değeri 25,00 mg L^{-1} (Naseem vd., 2015) ve 31,20 mg L^{-1} (Alkobaby ve Abd El-Wahed, 2017); *Labeo rohita* balığı için 96 saat LC_{50} değeri 33,41 mg L^{-1} (Kousar ve Javed, 2012) olarak bildirilmiştir. Bu sonuçlara bağlı olarak bu çalışmada LC_{50} değerine (% 50 ölümün gerçekleştiği letal konsantrasyonu) yakın konsantrasyonlar denenmek istendiğinden yüksek Cu konsantrasyonları tercih edilmiştir. Bu çalışmada, farklı bakır dozlarına (0,0; 2,5; 5,0; 10,0 mg L^{-1}) 48 saat süreyle maruz bırakılan pangasus balıklarında oluşan hematolojik ve histolojik değişimlerin incelenmesi amaçlanmıştır.

MATERYAL VE METOT

Balıkların bakır maruziyeti

Bu çalışmada, laboratuvarda yetiştirilmiş 102,13±22,59 mm'lik ve 16,21±13,47 g'lık pangasus balıkları kullanılmıştır. Balıklar 0,0; 2,5; 5,0; 10,0 mg L^{-1} bakır sülfat ($CuSO_4.5H_2O$, Merck katalog no: 1.02790.1000) konsantrasyonlarına 48 saat süreyle maruz bırakılmıştır. 15 adet balık 20 L suya stoklanmış (50x20x30 cm) ve 24 saatte bir aynı bakır

konsantrasyonlarına sahip sularla % 100 su değişimi sağlanmıştır. Çalışma iki tekrarlı (toplam 8 akvaryum) olarak yürütülmüştür. Ortam sıcaklığı 24 °C'de sabit tutulmuştur. Deneme süresince her akvaryuma ilave havalandırma yapılmıştır. Günlük kontroller yapılarak ölü balık sayıları kayıt edilmiştir. Deneme boyunca her akvaryumda sıcaklık, çözünmüş oksijen, pH gibi su kalite parametrelerinin ölçümü günde bir kez Multi Parameter Cihazı (WTW Multi 3420 set G) kullanılarak yapılmıştır. Su kaynağının toplam sertlilik, alkalinite ölçümleri bir kez deneme başlangıcında ölçülmüştür.

Balıklardan Kan Alımı

Her akvaryumdan 24 saatte bir olmak üzere dörder balık rastgele seçilip balıkların kuyruk venalarından vakumlu tüp ve iğneler kullanılarak kan örnekleri alınmış ve soğuk zincir takip edilerek +4 °C'de 1-2 gün muhafaza edilmiştir. Sonrasında Mission Ultra Hb aygıtı (Acon, Amerika) kullanılarak hematokrit ve hemoglobin miktarları ölçülmüştür. Alınan kanlardan Thoma lamı ve Natt-Herrick solüsyonu kullanılarak tüm örneklerin eritrosit sayısı belirlenmiştir. Daha sonra eritrosit indeksleri aşağıdaki formüller kullanılarak hesaplanmıştır (Alwan vd., 2009; Duman ve Şahan, 2014).

MCHC (Ortalama Eritrosit Hemoglobin Konsantrasyonu) (%) = (HB-HCT)x100

MCH (Ortalama Eritrosit Hemoglobini) (pg) = (HB-RBC)x10

MCV (Ortalama Eritrosit Hacmi) (μ^3) = (HCT/RBC)x10

HB = Hemoglobin (g L^{-1})

HCT = Hematokrit (%)

RBC = Eritrosit sayısı (10^6 mm^{-3})

Histolojik İnceleme

Her akvaryumdan rastgele seçilen dörder balıktan kan örnekleri alındıktan sonra aynı balıklardan solungaç, karaciğer, böbrek ve dalak doku örnekleri toplanmıştır. Örnekler % 10'luk tamponlu nötral formalin solüsyonuna koyularak en az 24 saat fikse edilmiştir. Fiksasyondan sonra doku örnekleri Roberts (2012)'e göre yükselen alkol serilerinde dehidre edilmiştir. Sonrasında doku örnekleri parafin içinde dondurularak Rotary Mikrotom Cihazı (Leica RM2125 RTS) kullanılarak 5-6 µm kalınlığında doku kesitleri alınmıştır. Ardından doku kesitleri ksilen ile şeffaflaştırılıp hematoksilen-eozin boyama (H&E) yöntemi ile boyanmıştır (Culling vd.,1985). Bu şekilde hazırlanan preparatlar ışık mikroskobu (Euromex-Novex B serisi) altında incelenmiş ve histopatolojik değerlendirmeleri yapılmıştır. Bulunan bulguların fotografları kamera (Novex Cmex DC 5000) ile çekilmiş ve sonuçlar dijital ortamda kayıt altına alınmıştır.

İstatiksel analizler için SPSS programı kullanılarak General Linear Model- Univariate ve Duncan testi uygulanmıştır. Konsantrasyon grupları arasındaki farklılıkların önem derecesine bakılmıştır (*P<0,05*).

BULGULAR

Akvaryumlarda su kalite parametrelerinden sıcaklık 25,4±0,15 °C, pH 8,41±0,34 ve oksijen 7,68±0,15 mg L^{-1}, toplam sertlik 670 mg L^{-1} $CaCO_3$, alkalinite 565 mg L^{-1} $CaCO_3$, olarak ölçülmüştür. Günlük su değişimi sırasında akvaryumların tabanında az miktarda mavi-beyaz kireç tarzında çökelmelerin olduğu görülmüştür.

2,5-5,0 mg L^{-1} bakıra 24 saat süreyle maruz bırakılmış balıkların solungaçlarında ödem, yoğun hiperplazi ve sekonder lamellerin kıkırdak yapısında dejenerasyon, 10,0 mg L^{-1} bakırda da yoğun hiperplazi, ödem ve dejenerasyon görülmüştür (Şekil 1). 48 saatte 2,5-10,0 mg L^{-1} akut bakır konsantrasyonlarına maruz kalan balıkların karaciğerlerinde piknotik nükleus saptanmış ve bu durum bakır konsantrasyonu artışına bağlı olarak artmıştır (Şekil 2). 2,5-10,0 mg L^{-1} akut bakır konsantrasyonlarına maruz kalmış balıkların dalaklarında vakuolleşmeler, nekroz ve hemosterin küme sayısında artış (Şekil 3), böbreklerinde tübüller dejenerasyon ve nekroz (dağılmalar) bulunmuştur (Şekil 4). Denemenin ilk 24 saatinde 5,0 ve 10,0 mg L^{-1} Cu konsantrasyonlarında ilk kayıplar gözlenirken son 24 saatte mortalite % 73,3-76,7 olmuştur (Tablo 1).

Tablo 1. 24 ve 48 saat akut bakır konsantrasyonlarına maruz bırakılan pangasusların yaşama oranı

Table 1. Survival of striped catfish exposed to 24 and 48 h acute copper concentrations

Grup	24 saat	48 saat
Kontrol	100,0±0,00	100,0±0,00
2,5 mg/L	100,0±0,00	53,3±37,71
5,0 mg/L	93,3±4,71	16,7±2,36
10,0 mg/L	73,3±18,86	26,7±18,86

Akut bakır konsantrasyonları pangasus balıklarının kan parameterlerinde değişimlere neden olmuştur (Tablo 2). Hematokrit oranında, hemoglobin miktarlarında, eritrosit sayısında 2,5-10 mg L^{-1} Cu konsantrasyonları arasında ilk 24 saatte istatistiki olarak farklılık görülmemiştir ama ≥ 2.5 mg L^{-1} Cu konsantrasyonları hematokrit oranında, hemoglobin miktarlarında ve eritrosit sayısında 48 saat içinde yükselmelere neden olmuştur. Fakat MCHC, MCH ve MCV değerlerinde istatistiksel olarak bakır konsantrasyonları açısından bir farklılık olmamıştır.

Tablo 2. 24 ve 48 saat akut bakır konsantrasyonlarına maruz bırakılan pangasusların kan parametrelerinin değişimleri
Table 2. Blood parameter changes of striped catfish exposed to acute copper concentrations for 24 and 48 h

	24 saat					
	RBC (10^6 mm^{-3})	HCT (%)	HB (g L^{-1})	MCHC (%)	MCH (pg)	MCV (μ^3)
Kontrol	100,13,3±14,03^a	27,60±3,50^a	59,25±11,81^a	213,09±16,73^a	5,93±1,09^a	2,78±0,37^a
2,5 mg/L	123,0,1±20,93^{ab}	45,50±10,44^{ab}	69,25±12,55^{ab}	160,36±53,83^a	5,75±1,49^a	3,75±0,89^a
5,0 mg/L	131,50±16,20^{bc}	50,95±16,87^b	81,00±11,52^{bc}	170,24±47,77^a	6,16±0,37^a	3,88±1,24^a
10,0 mg/L	149,25±9,47^c	60,78±14,96$_b$	93,00±11,40^c	162,55±52,30^a	6,24±0,75^a	4,08±1,02^a
	48 saat					
	RBC (10^6 mm^{-3})	HCT (%)	HB (g L^{-1})	MCHC (%)	MCH (pg)	MCV μ^3)
Kontrol	104,00±14,21^a	28,70±3,91^a	61,75±12,69^a	218,33±53,60^a	6,02±1,46^a	2,84±0,80^a
2,5 mg/L	148,00±25,97^b	58,45±16,34^b	72,25±26,27^a	143,92±102,01^a	5,08±2,40^a	3,93±0,91^a
5,0 mg/L	197,50±35,94^c	68,15±9,86^b	107,00±15,36^b	157,72±17,30^a	5,46±0,38^a	3,48±0,33^a
10,0 mg/L	216,25±25,62^c	76,10±13,99^b	117,00±20,56^b	155,01±20,36^a	5,40±0,57^a	3,52±0,52^a

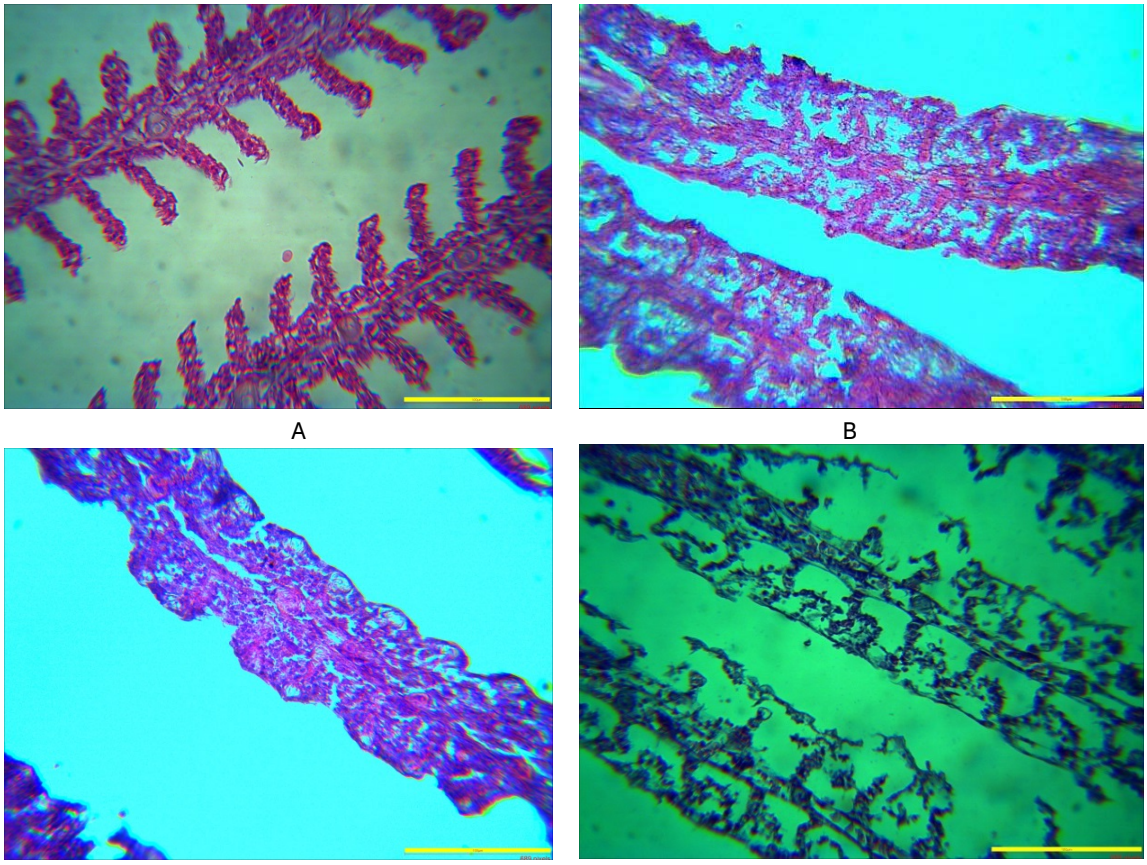

Şekil 1. Solungaç, A) Kontrol 40x (H&E), B) 2,5 mg L^{-1} Cu 24 saat 40x (H&E) ve C) 5,0 mg L^{-1} Cu 40x (H&E) 24 saat süreyle maruz bırakılmış balıklarda sekonder lamellerin kıkırdak yapısında dejenerasyon, ödem ve hiperplazi, D) 10,0 mg L^{-1} Cu 40x (H&E) 48 saat süreyle maruz kalmış balıklarda yoğun hiperplazi, ödem ve dejenerasyon

Figure 1. Gills, A) Control 40x (H&E), B) 2,5 mg L^{-1} Cu for 24 h 40x (H&E) ve C) 5,0 mg L^{-1} Cu 40x (H&E) degeneration in the seconder lamella cartilage structure of fish exposed for 24 h, edema, hyperplaia, D) 10,0 mg L^{-1} Cu 40x (H&E) intense hyperplasia, edema and degeneration in fish exposed for 48 h

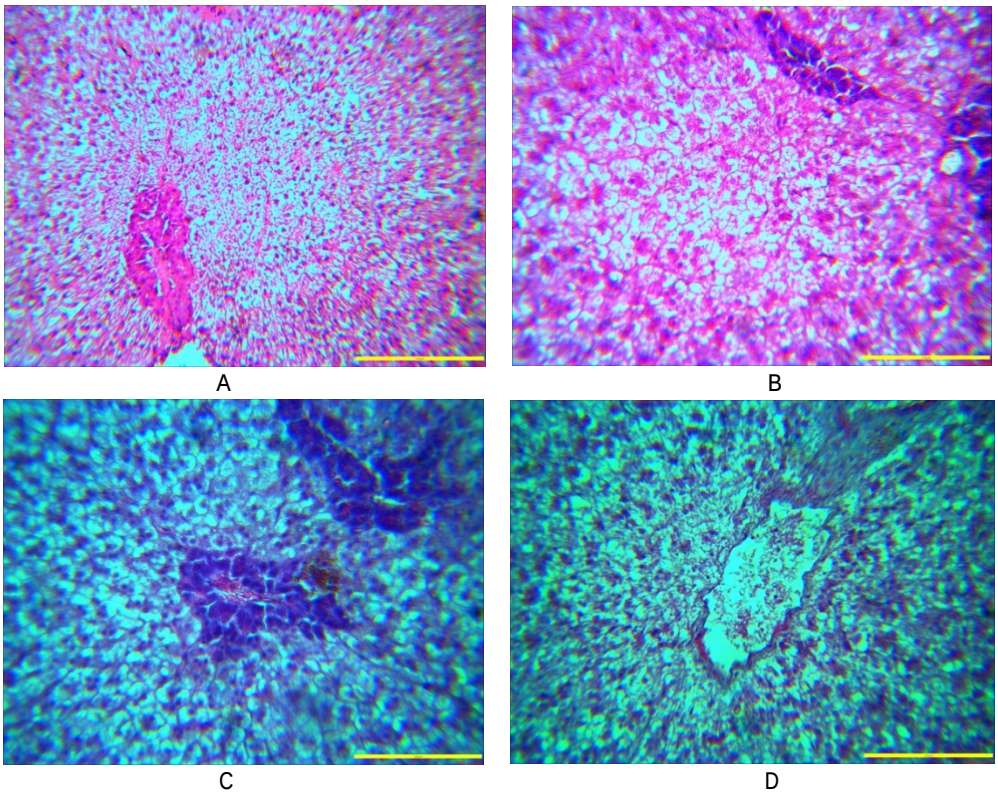

Şekil 2. Karaciğer, A) Kontrol 40x (H&E), B) 2,5 mg L^{-1} Cu 40x (H&E) 24 saat süreyle, C) 5,0 mg L^{-1} Cu 40x (H&E) ve D) 10,0 mg L^{-1} Cu 40x (H&E) 48 saat süreyle maruz kalan balıklarda piknotik nükleus

Figure 2. Liver, A) Control 40x (H&E), B) 2,5 mg L^{-1} Cu 40x (H&E) for 24 h, C) 5,0 mg L^{-1} Cu 40x (H&E) ve D) 10,0 mg L^{-1} Cu 40x (H&E) picnotic nuclei in fish exposed for 48h

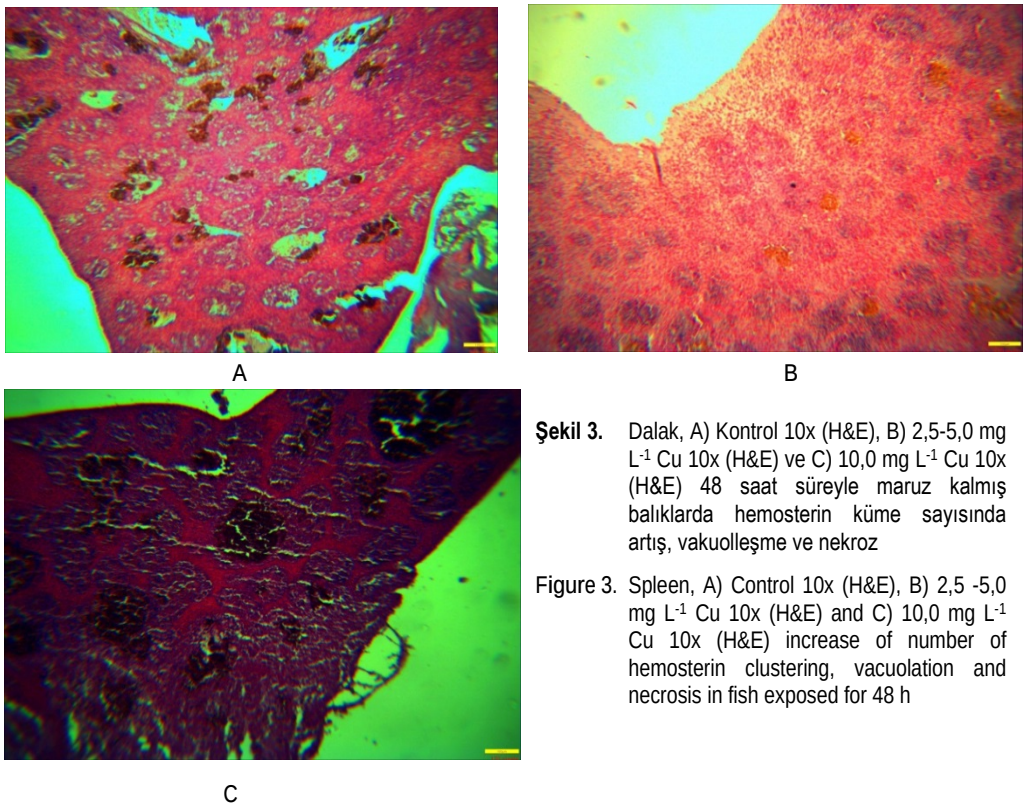

Şekil 3. Dalak, A) Kontrol 10x (H&E), B) 2,5-5,0 mg L^{-1} Cu 10x (H&E) ve C) 10,0 mg L^{-1} Cu 10x (H&E) 48 saat süreyle maruz kalmış balıklarda hemosterin küme sayısında artış, vakuolleşme ve nekroz

Figure 3. Spleen, A) Control 10x (H&E), B) 2,5 -5,0 mg L^{-1} Cu 10x (H&E) and C) 10,0 mg L^{-1} Cu 10x (H&E) increase of number of hemosterin clustering, vacuolation and necrosis in fish exposed for 48 h

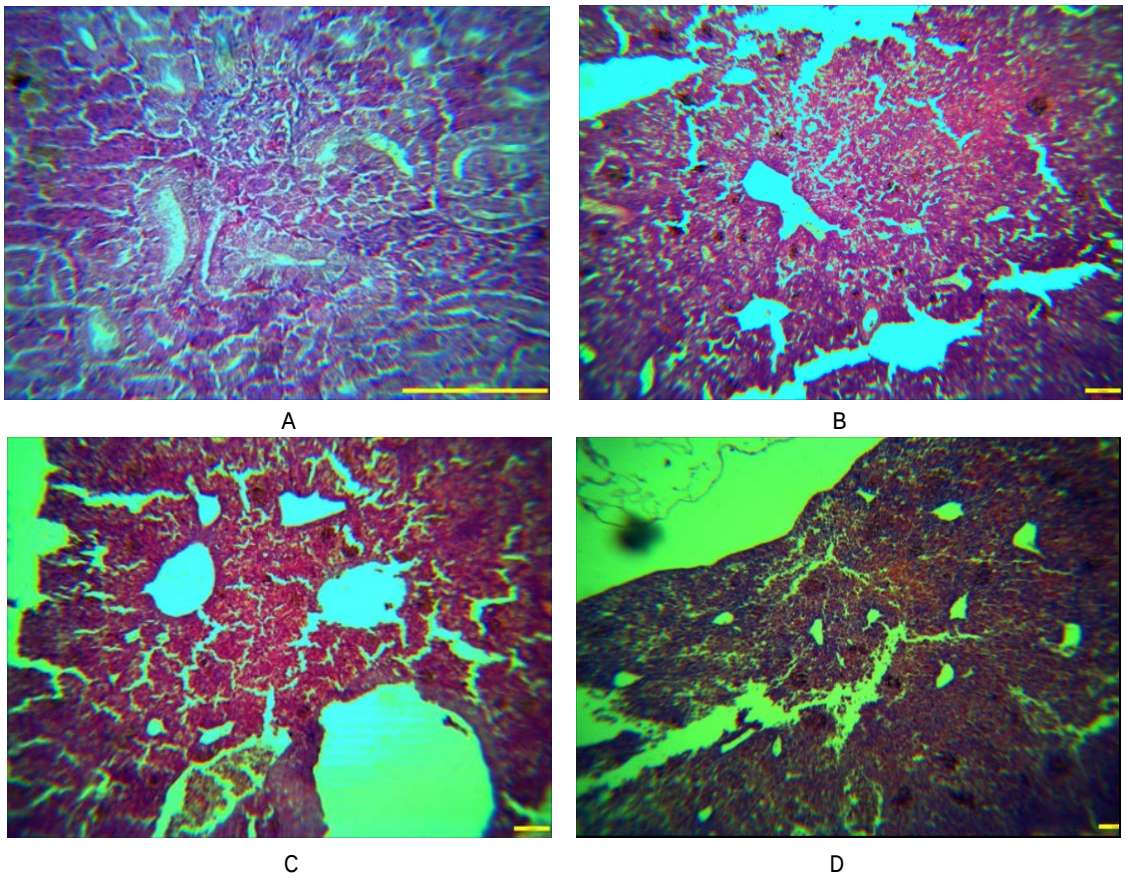

Şekil 4. Böbrek, A) Kontrol 10x (H&E), B) 2,5 mg L^{-1} Cu 10x (H&E) ve C) 5,0-10,0 mg L^{-1} Cu 10x (H&E) 24 saat süreyle D) 10,0 mg L^{-1} Cu 10x (H&E) 48 saat süreyle maruz kalmış balıkların böbrek tübüllerinde dejenerasyon ve nekroz

Figure 4. Kidney, A) Control 10x (H&E), B) 2,5 mg L^{-1} Cu 10x (H&E) ve C) 5,0-10,0 mg L^{-1} Cu 10x (H&E) for 24 h D) 10,0 mg L^{-1} Cu 10x (H&E) degeneration in kidney tubulles and necrosis in fish exposed for 48 h

TARTIŞMA

Bu çalışmada, ≥ 2,5 mg L^{-1} Cu konsantrasyonlarına maruz bırakılmış pangasusların hematokrit oranında, hemoglobin miktarlarında ve eritrosit sayısında 48 saat içinde artışlar olmuştur. Fakat MCHC, MCH ve MCV değerlerinde istatiksel bir farklılık gözlenmemiştir. Literatüre bakıldığında bu sonuçları destekleyici çalışmalar mevcuttur (Tablo 3).

Tablo 3. Literatürde bakır maruziyetine bırakılmış bazı balık türlerine ait kan parametre sonuçları
Table 3. Blood parameter results of some fish species exposed to copper in literature

Tür	Metal	Sonuç	Kaynak	Maruziyet Süresi
Mozambik tilapiası (*Oreochromis mossambicus*)	Cu	Hemoglobin artışı	Cyriac vd., 1989	24-168 saat
Heteropneustes fossilis	Cu	Hemoglobin miktarında artış	Singh ve Reddy, 1990	24 saat-30 gün
Karabalık (*Clarias gariepinus*)	Cu	Hemoglobin değerinde ve eritrosit sayılarında artış	Van Vuren vd., 1994	96 saat
Nil Tilapiası (*Oreochromis niloticus*)	Cu, Pb	Hematokrit sayısında artış, eritrosit sayısında azalış	Çiftçi vd., 2015	7-30 gün
Catla catla	Cu, Cd	Hematokrit, hemoglobin ve eritrosit sayısında azalma (Cd kaynaklı HCT ve HB de düşme olabilir)	Hasan vd., 2018	24-96 saat
Pangasus *(Pangasius hypophthalmus)*	Cu	Hemoglobin, hematokrit ve eritrosit sayısında artış	Bu çalışma	2 gün

Cu maruziyetinin Mozambik tilapialarında (*Oreochromis mossambicus*) hemoglobin artışına sebep olduğunu Cyriac vd. 1989'de bildirmiştir. Aynı şekilde Singh ve Reddy (1990) Cu maruziyetinin (0,25 mg L^{-1}) *Heteropneustes fossilis* balığının kanındaki hemoglobin miktarını arttırdığını bildirmiştir. Van Vuren vd. (1994) 48 saatlik akut Cu maruziyetinin *Clarias gariepinus* balıklarının hemoglobin değerinde ve eritrosit sayılarında artışlara neden olduğunu rapor etmiştir. Çiftçi vd. (2015) akut Cu konsantrasyonlarına maruz bıraktıkları Nil tilapialarının (*Oreochromis niloticus*) eritrosit sayısında azalış ve hematokrit oranlarında artış olduğunu bildirmiştir. Fakat Hasan vd. (2018) *Catla catla* balıklarında Cu ve Cd maruziyeti sonucunda hematokrit oranında, hemoglobin ve eritrosit sayısında bir azalmanın olduğunu bildirmiştir.

Akut bakır konsantrasyonlarına maruz bırakılmış pangasusların solungaçlarda, ödem, hiperplazi, epitel ve kıkırdak dokuda dejenerasyon; karaciğerde, hepatositlerde piknotik nükeus; dalak hücrelerinde hemosterin küme sayılarında artış, vakuolleşme ve nekroz; böbrek tübüllerinde dejenerasyon ve nekroz (dağılmalar) saptanmıştır. Bakırın çeşitli balık türleri üzerine histolojik etkisi bazı çalışmada incelenmiştir. Bu çalışmanın sonuçları ile önceden yapılmış çalışmaların sonuçları arasında oldukça büyük benzerlikler bulunmuştur (Tablo 4).

Tablo 4. Literatürde bakıra maruz bırakılmış bazı balık türlerinde saptanmış semptomlar
Table 4. Symptoms detected in some fish species exposed to cooper in literature

Tür	Doku	Semptomlar	Maruziyet Süresi	Kaynak
Sazan (*Cyprinus Carpio*)	Solungaç	Hiperplazi, ödem, hipertrofi, telanjiektazi, lamellerde kıvrılma	14 gün	Karan vd., 1998
Nil Tilapiası (Oreochromis niloticus)	Solungaç	Ödem, epitel dokuda döküntüler, lamellar damarlarda vazodilasyon (tıkanma), az miktarda füzyon, proliferasyon, aneurizm	21 gün	Figueiredo-Fernandes vd., 2007
Kara Balık (*Clarias gariepinus*)	Solungaç	Kısa sürede, füzyon, ödem, epitel dokuda döküntü, hiperplazi Uzun sürede, hipertrofi, aneurizm	30-60 gün	Wani vd., 2011
G.Alabalığı (*Oncorhynchus mykiss*)	Solungaç Böbrek	Hiperplazi, füzyon, hipertrofi, etipel dokuda döküntüler Tübüllerde dejenerasyon	24-96 saat	Salman vd., 2012
Havuz balığı (*Carassius gibelio*)	Solungaç	Proliferasyon, vazodilasyon, aneurizm, ödem, füzyon	21 gün	Velcheva vd., 2013
Sazan (*Cyprinus carpio*)	Solungaç Karaciğer Böbrek	Dejenerasyon, konjesyon Dejenerasyon, nekroz Dejenerasyon, konjesyon, nekroz	3-6 hafta	Al-Tamimi vd., 2015
Ot Sazanı (*Ctenopharyngodon idella*)	Solungaç	Hiperplazi, epitelial dejenerasyon	24-96 saat	Atabati vd, 2015
Asya Deniz Levreği (*Lates calcarifer*)	Solungaç Karaciğer	Epitelial nekroz, hipertrofi, Aneurizm, hemoraji, ödem, füzyon Vakuoleşme, hipertrofi	28 gün	Maharajan vd., 2016
Nil Tilapiası (*Oreochromis niloticus*)	Solungaç Karaciğer	Hiperplazi, epitel dokuda döküntüler, ödem, lamellerde kıvrılma Vakuoleşme, piknotik nüklei	96 saat	Alkobabby ve Abd El-Wahed, 2017
Pangasus *(Pangasius hypophthalmus)*	Solungaç Karaciğer Dalak Böbrek	Yoğun hiperplazi, Piknotik nükleus, Hemosterin kümelerinde artış, vakuolleşme ve nekroz Tübüllerde dejenerasyon ve nekroz	2 gün	Bu çalışma

Karan vd. (1998) Cu'a maruz kalan sazanların solungaçlarında hiperplazi, ödem, hipertrofi, telanjiektazi, lamellerde kıvrılma olduğunu saptamıştır. Figueiredo-Fernandes vd. (2007) Cu'ya maruz bırakılan Nil tilapialarının (*O. niloticus*) solungaçlarında ödem, epitel dokuda döküntüler, lamellar damarlarda vazodilasyon (tıkanma), az miktarda füzyon, proliferasyon, anörizm olduğunu bildirmiştir. Wani vd. (2011) karabalığı (*Clarias gariepinus*) 0, 2 ve 5 mg L^{-1} Cu konsantrasyonlarına 30 ve 60 gün süreyle maruz bırakmıştır. 30 günlük sürede füzyon, ödem, lamellar epiteliumda kalkmalar ve hiperplazi; 60 günlük sürede hipertrofi, anörizm (talenjiektazi) ve epitel dokularda hemoraji saptanmıştır. Salman vd. (2012) gökkuşağı alabalığı (*Oncorhynchus mykiss*) yavrularını (0,5 g) 0,0; 0,1; 0,2 ve 0,4 mg L^{-1} Cu

konsantrasyonlarına 24, 48, 72 ve 96 saat süreyle maruz bırakarak solungaç, karaciğer, böbrek ve sindirim kanalını histolojik olarak incelemiştir. Solungaçlarda, füzyon, hiperplazi, epitel hücrelerde kalkmalar (döküntüler), nekroz; karaciğer de, nükleus deformasyonları; böbrek tübüllerinde dejenerasyon; mide de vakuolleşme olduğunu bildirmiştir. Velcheva vd. (2013) *Carassius gibelio* balığını 0,00, 0,05, 0,10 mg L^{-1} Cu konsantrasyonlarına 21 gün süreyle maruz bırakıp solungaçlarındaki histolojik değişiklikleri incelemiştir. Ödem, füzyon, hiperplazi, anörizm ve vazodilasyon bulmuştur. Atabati vd. (2015) ot sazanlarını (*Ctenopharyngodon idella*) 0,0; 2,5 ve 5,0 mg L^{-1} Cu konsantrasyonlarına 96 saat boyunca maruz bırakmıştır. Primer ve sekonder lamellar epitelial hücrelerde dejenerasyon ve hiperplazi görüldüğünü bildirmiştir. Al-Tamimi vd. (2015) sazanları (*C. carpio*) 0,0; 0,5; 0,9 ve 1,2 mg L^{-1} Cu konsantrasyonlarına 3 ve 6 hafta süreyle maruz bırakarak solungaç, karaciğer, böbrek ve kas dokusunda oluşan histolojik değişiklikleri araştırmıştır. Solungaçlarda, sekonder lamellar dejenerasyon ve konjesyon; karaciğer hücrelerinde dejenerasyon ve nekroz ve inflamasyon; böbrek hücrelerinde konjesyon, hemoraji, dejenerasyon ve nekroz; kas hücrelerinde hyalizasyon ve interstitial fibrillerin kaybı, dejenerasyon ve nekroz görüldüğünü bildirmiştir. Maharajan vd. (2016) Cu'ya maruz bıraktığı Asya deniz levreği'nin (*Lates calcarifer*) solungaçlarında epitelial nekroz, hipertrofi, anörizm, hemoraji, ödem, füzyon; karaciğerinde vakuoleşme, hipertrofi görüldüğünü belirtmiştir. Alkobaby ve Abd El-Wahed (2017) Nil tilpialarını (*O. niloticus*) (2,97 g) 0, 5, 10, 15, 20, 25, 30, 35 ve 40 mg L^{-1} Cu konsantrasyonlarına 96 saat süreyle maruz bırakmıştır. Solungaçlarda, hiperplazi, lamellar epiteliumda döküntüler, füzyon, ödem, sekonder lamellerde kıvrılmalar; karaciğer de, sitoplazmik vakuolleşme ve piknotik nükleus olduğunu bildirmiştir.

Bakır toksisitesi, balıkların tüm organlarını etkileyip onlarda histolojik bozukluklara yol açabilmektedir. Zira bakır, balık kanında Ca^{+2}, Na^{+}, Cl^{-}, K^{+} seviyelerinde inişlere, kan şekeri ve Mg^{+2} seviyelerinde yükselmelere; ayrıca deri, bağırsak ve solungaç mukoz salgısında artışa, solungaçlarda klorid hücre sayısında artışa ve omurgada deformasyonlara sebep olduğu Olsson (1998) tarafından bildirilmiştir.

Bu çalışmada yüksek bakır dozları kullanılması yüksek mortaliteye yol açmıştır. Fakat bakır sudaki fazla karbonat iyonları ile etkileşime girip bakır karbonat şeklinde (suda mavi beyaz kireç) çökelmelere neden olmuştur. Çünkü suyun toplam sertlik ve alkalinite değerleri yüksektir. Sonuç olarak bu durum bakır toksisite değerini kısmen zayıflatmış olabilir (Wurts ve Perschbacher, 1994; Ebrahimpour vd., 2010).

Pangasus balıkları bakır toksisitesine çok aşırı hassasiyet göstermişlerdir. Denemenin ilk 24 saatinde 5,0 ve 10,0 mg L^{-1} Cu konsantrasyonlarında ilk kayıplar gözlenirken 48. saatte mortalite çok yükselmiştir (% 73,3-76,7). Benzer çalışmalarda da bakır toksisitesinin mortaliteyi artırdığı görülmüştür. Gökkuşağı alabalıkları 0,5 mg L^{-1} Cu konsantrasyonuna maruz bırakıldıklarında mortalite % 70 olurken bakır konsantrasyonu 2 mg L^{-1}'ye çıkarıldığında mortalite % 100'e yükselmiştir (Gündoğdu, 2008). Sazanlar 8-10 mg L^{-1} Cu konsantrasyonuna maruz bırakıldıklarında mortalite 24 saatte % 54-60'a yükselmiştir (Thangan, 2016).

SONUÇ

Bu çalışmada, bakır toksisitesini histolojik olarak incelemek için pangasus balıkları 0,0; 2,5; 5,0; 10,0 mg L^{-1} $CuSO_4.5H_2O$ konsantrasyonlarına 48 saat süreyle maruz bırakılmıştır Bu çalışmanın sonuçları kısaca şöyle özetlenebilir:

Bakırın LC_{50} değerine yakın olması amacıyla kullanılan yüksek dozlardan 2,5 mg L^{-1} pangasus balıkları için maksimum doz olmuştur. Çünkü bu doz ile daha yüksek dozların (5,0, 10,0 mg L^{-1}) oluşturduğu hematolojik (HCT, HB ve RBC artışı) ve histolojik (solungaçlarda yoğun hiperplazi; karaciğerde piknotik nükleus; dalakta hemosterin kümelerinde artış, vakuolleşme ve nekroz; böbrek tübüllerinde dejenerasyon ve nekroz) sonuçlar benzer bulunmuştur. İlerde yapılacak toksisite çalışmalarda 2,5 mg L^{-1} Cu pangasus balıkları için maksimum doz olarak kabul edilebilir. Bakır canlı metabolizmasında iz element olarak kullanılmasına rağmen yüksek dozları pangasus balıkları için toksik bir element olmuştur. Bakırın balıklar üzerinde oluşturabileceği metabolik ve histolojik bozukluklar konusunda ilerde yapılacak çalışmalarda pangasus balıkları hassas bir model balık türü olarak kullanılabilir.

KAYNAKÇA

Abdel-Warith, A.A., Younis, E.M., Al-Asgah, N.A. & Wahbi, O.M. (2011). Effect of zinc toxicity on liver histology of Nile tilapia, *Oreochromis niloticus*. *Scientific Research and Essays*, 6(17), 3760-3769.
DOI: 10.5897/SRE11.883

Acker, L.A., Mcmahan, J.R. & Gawel, J.E. (2005). The effect of heavy metal pollution in aquatic environmentals on metallothionein production in Mytillus sp. Proceedings of the 2005 Puget Sound Georgia Basin Research.

Alkobaby, A. & Abd El-Wahed, R.K. (2017). The acute toxicity of copper to Nile tilapia (*Oreochromis niloticus*) fingerlings and its effects on gill and liver histology. *Journal of Aquaculture Research and Development*, 8(1), 1-6.
DOI: 10.4172/2155-9546.1000465

Al-Tamimi, A.H., Al-Azzawi, A.J. & Al-A'dhmi M.A. (2015). Chronic toxicity assessment of histological changes and micronuclei in fish *Cyprinus carpio* L. After exposed to copper. American Scientific Research *Journal for Engineering Technology and Sciences*, 13(1), 194-210.

Alwan, S. F., Hadi, A.A. & Shokr, A. E. (2009). Alterations in Hematological Parameters of Fresh Water Fish, *Tilapia zillii*, Exposed to Aluminum. *Journal of Science and Its Applications*, 3(1), 12-19.

Atabati, A., Keykhosravi, A., Askari-Hesni, M., Vatandost, J. & Motamedi, M. (2015). Effects of copper sulfate on gill

histopathology of grass carp (*Ctenopharyngodon idella*). *Iranian Journal of Ichthyology*, 2(1), 35-42.

Bayhan, T. & Ünübol Aypak, S. (2016). Büyük Menderes Deltasından avlanan kefal ve levreklerde Cu, Zn ve Cd düzeylerinin belirlenmesi ve metalotiyonin ile ilişkisinin araştırılması. *Gıda*, 41(5), 359-365. DOI: 10.15237/gida.GD16034

Begum, A., Mustafa, A.I., Amin, M.N., Chowdhury, T.R., Quraihi, S.B. & Banu N. (2013). Levels of heavy metals in tissues of shingi fish (Heteropneustes fossilis) from Buriganga River, Bangladesh. *Environmental Monitoring Assessment*, 185, 5461-5469. DOI: 10.1007/s10661-012-2959-4

Çağdaş, B., Kocagöz, R., Onat, İ., Perçin, F., Özaydin, O. & Orhan, H. (2017). Periodic monitoring of persistent organic pollutants and molecular damage in *Cyprinus carpio* from Büyük Menderes River. *Environmental Science and Pollution Research*, 24, 4241-4251. DOI: 10.1007/s11356-015-4848-1

Culling, A.F., Allison, T.R. & Barr, T.W. (1985). Cellulary Patholog Technique. Fourth Edition, London, UK. DOI: 10.1016/B978-0-407-72903-2.50031-9

Cyriac, P.J., Antony, A. & Nambisan, P.N.K. (1989). Hemoglobin and haematocrit values in the fish, Oreochromis mossambicus (Peters) after short term exposure to copper and mercury. *Bulletin of Environmantal Contamination and Toxicology*, 43, 315-320. DOI: 10.1007/BF01701764

Çalta, M., Canpolat, Ö. & Nacar, A. (2000). Elazığ Keban Baraj Göl'nde yakalanan Capoeta trutta (HECKEL, 1843)'da bazı ağır metal düzeylerinin belirlenmesi, Doğu Anandolu Bölgesi IV. Su Ürünleri Sempozyumu, 28-30 Haziran 2000, Erzurum.

Çiftçi, N., Karayakar, F., Ay, Ö., Cicik, B. & Erdem, C. (2015). Effects of copper and lead on some hematological parameters of *Oreochromis niloticus*. *Fresenius Environmental Bulletin*, 24(9), 2771-2775.

Duman, S. & Şahan, A. (2014). Kangal (Sivas) balıklı Çermik Termal Kaplıcası ile Topardıç Deresi'nde (Sivas) yaşayan benekli sazan Cyprinion macrostomus (Heckel, 1843) da bazı hematolojik parametreler ve non-spesifik immün yanıtın belirlenmesi. *Yunus Araştırma Bülteni*, 4, 21-28. DOI: 10.17693/yunusae.v2014i21954.235727

Ebrahimpour, M., Alipour, H. & Rakhshah, S. (2010). Influence of water hardness on acute toxicity of copper and zinc on fish. *Toxicology and Industrial Health*, 26(6), 361-365. DOI: 10.1177/0748233710369123

Figueiredo-Fernandes, A., Ferreira-Cardoso, J., Garcia-Santos, S., Monteiro, S. M., Carrola, J., Matos, P. & Fontainhas-Fernandes, A. (2007). Histopathological changes in liver and gill epithelium of Nile tilapia, *Oreochromis niloticus*, exposed to waterborne copper. *Pesquisa Vetterinaria Brasileira*, 27(3), 103-109. DOI: 10.1590/S0100-736X2007000300004

Gündoğdu, A. (2008). Acute toxicity of zinc and copper for rainbow trout (*Onchorhyncus mykiss*). *Journal of Fisheries Sciences*, 2, 711-721. DOI: 10.3153/jfscom.2008039

Hamer, D.H. (1986). Metallotionein. *Annual Review Biochemistry*, 55, 913-951. DOI: 10.1146/annurev.bi.55.070186.004405

Hassan, W., Abdullah, S., Afzal, M. & Hussain, M. (2018) . Assessment of acute metals toxicity in *Catla catla* through hematological and biochemical blood markers. *Pakistan Journal Agricultural Sciences*, 55(2), 449-454. DOI: 10.21162/PAKJAS/18.6002

Karan, V., Vitorovic, S., Tutundzic, V. & Poleksic, V. (1998). Functional enzymes activity and gill histology of carp after copper exposure and recovery. *Ecotoxicology and Environmental Safety*, 40, 49-55. DOI: 10.1006/eesa.1998.1641

Kalay, M. & Canlı, M. (2000). Elimination of essential (Cu, Zn) and non-essential (Cd, Pb) metals from tissues of a freshwater fish *Tilapia zilli*. *Turkish Journal of Zoology*. 24, 429-436.

Kousar, S. & Javed, M. (2012). Evaluation of acute toxicity of copper to four fresh water fish species. *International Journal of Agriculture and Biology*, 14(5), 801-804.

Kovarova, J., Kizek, R., Adam, V., Harustiakova, D., Celechovska, O. & Svobodova, Z. (2009). Effect of cadmium chloride on metallothionein levels in carp. *Sensors*, 9, 4789-4803. DOI: 10.3390/s90604789

Li, Y., Yang, H., Liu, N., Luo, J., Wang, Q. & Wang, L. (2015). Cadmium accumulation and metallothionein biosynthesis in cadmium-treated freshwater mussel Anodonta woodiana. *Plos One*, 10(2), 1-15. DOI: 10.1371/journal.pone.0117037

Linde, A.R., Sanchez-Galan, S., Valles-Mota, P. & GarciaVazquez, E. (2001). Metallothionein as bioindicator of freshwater of metal pollution: European eel and brown trout. *Ecotoxicology and Environmental Safety*, 49, 60- 63. DOI: 10.1006/eesa.2001.2042

Liu, J.-Y., Lu, T. & Zhao, N.-M. (2000). Classification and nomenclature of plant metallothionein-like proteins based on their cysteine arrangement patterns. *Acta Botanica Sinica* 42, 649-652.

Ma, W., Wang, L., He, Y. & Yan, Y. (2008). Tissue-specific cadmium and metallothionein levels in freshwater crab Sinopotamon henanense during acute exposure to waterborne cadmium. *Environmental Toxicology*, 23(3), 393-400. DOI: 10.1002/tox.20339

Maharajan, A., Rufus Kitto, M., Paruruckumani, P.S. & Ganapiriya, V. (2016). Histopathology biomarker responses in Asian sea bass, Lates calcarifer (Bloch) exposed to copper. *The Journal of Basic and Applied Zoology*, 77, 21-30. DOI: 10.1016/j.jobaz.2016.02.001

Marcussen, H., Holm, P.E., Ha, L.T. & Dalsgaard, A. (2007). Food safety aspects of toxic element accumulation in fish from wastewater-fed ponds in Hanoi, Vietnam. *Tropical Medicine and International Health*, 12, 34-39. DOI: 10.1111/j.1365-3156.2007.01939.x

Margoshes M. & Vallee B.L. (1957). A cadmium protein from equine kidney cortex. *Journal of the American Chemical Society*, 79, 4813-4814. DOI: 10.1021/ja01574a064

Moksnes, P.O., Lindahl, U. & Haux, C. (1995). Metallothionein as a bioindicator of heavy metal exposure in the tropical shrimp, Penaeus vannamei: a study of dose-dependent induction. *Marine Environmental Research*, 39, 143-146. DOI: 10.1016/0141-1136(94)00057-V

Mol, S., Özden, Ö. & Oymak, S.A. (2010). Trace metal contents in fish species from Atatürk Dam Lake (Euphrates, Turkey). *Turkish Journal of Fisheries and Aquatic Sciences*, 10, 209-213. DOI: 10.4194/trjfas.2010.0208

Naseem, A., Ullah, A. & Haider, J. (2015). Determination of acute toxicity of copper and cobalt for *Tilapia nilotica*. *Journal of Biosource Management*, 2(1), 16-25. DOI: 10.35691/JBM.5102.0012

Olsson, P.E. (1998). Disorders associated with heavy metal pollution. In J.F. Leatherlaand and P.T.K. Woo (Eds.), Fish Diseases and Disorders, Wallingford, UK.

Overnell, J. & Abdullah, M.I. (1988). Metallothionein and metal levels in flounder *Platichthys flesus* from four field sites and in flounder dosed with water-borne copper. *Marine Ecology Progress Series*, 46, 71-74. DOI: 10.3354/meps046071

Özkan, E., Taşlıpınar, M.Y. & Yeşilkaya, Ş. (2018) Ağır Metal Zehirlenmeleri. http://www.jcam.com.tr/files/KATD-1599.pdf. (15 Aralık, 2018).

Perçin, F., Söğüt, Ö., Altınelataman, C. & Soylak, M. (2011). Some trace elements in front and rear dorsal ordinary muscles of wild and farmed bluefin tuna (*Thunnus thynnus* L. 1758) in the Turkish part of the eastern Mediterranean Sea. *Food and Chemical Toxicology*, 49, 1006-1010. DOI: 10.1016/j.fct.2011.01.007

Roberts, R.J. (2012). Fish Pathology. Fourth Edition. Chapter 12. Laboratory Methods, DOI: 10.1002/9781118222942

Salman, N.A., Ullman, J.L., Snekvik, K. & Lu, X.Q. (2012). Histopatological markers for copper toxicity in rainbow trout fry (*Oncorhynchus mykiss*). *Basrah Journal of Agricultural Sciences*, 25(2), 26-39.

Singh, H. S. & Reddy, T.V. (1990). Effect of copper sulfate on hematology, blood chemistry and hepato-somatic index of an Indian catfish, *Heteropneustes fossilis* (Bloch), and its recovery. *Ecotoxicology and Environmental Safety*, 20, 30-35. DOI: 10.1016/0147-6513(90)90043-5

Şener, Ş. & Şener, E. (2015). Kovada Gölü (Isparta) dip sedimanlarında ağır metal dağılımı ve kirliliğinin değerlendirilmesi. Süleyman Demirel Fen Bilimleri Enstitüsü Dergisi, 19(2), 86-96.

Thangam, Y. (2016). Copper toxicity and bioassay studies on freshwater fish *Cyprinus carpio*. *International Journal of Science and Reasearch*, 5(9), 1742-1745.

Topic Popovic, N., Strunjak-Perovic, I., Coz-Rakovac, R., Barisic, J., Jadan, M., Persin Berakovic, A. & Sauerborn Klobucar, R. (2012). Review: Trivaine methane-sulfonate (MS-222) application in fish anaesthesia. *Journal of Applied Ichthyology*, 28, 553-564. DOI: 10.1111/j.1439-0426.2012.01950.x

Ünlü, E., Cengiz, E.İ., Akba, O. & Gümgüm, B. (1995). Dicle Nehrindeki Capoeta trutta Heckel, 1843'da ağır metal birikimi. II.Ulusal Ekoloji ve Çevre Kongresi Bildirileri, 11-13 Eylül, Ankara.

Vasak, M. (2005). Advances in metallotionein structure and functions. *Journal of Trace Elements in Medicine and Biology*, 19, 13-7. DOI: 10.1016/j.jtemb.2005.03.003

Van Vuren, J. H. J., Van der Menwe, M. & Du Preez, H. H. (1994). The effect of copper on the blood chemistry of *Clarias gariepinus* (Claridae). *Ecotoxicology and Environmental Safety*, 29, 187-199. DOI: 10.1016/0147-6513(94)90019-1

Velcheva, I., Georgieva, E. & Atanassova, P. (2013). Gill tissue recovery after copper exposure in *Carassius gibelio* (Pisces:Cyprinidae). *Central European Journal of Biology*, 8(11), 1112-1118. DOI: 10.2478/s11535-013-0233-6

Wani, A.A., Sikdar-Bar, M., Borana, K., Khan, H.A., Andrabi, S.S.M. & Pervaiz, P.A. (2011). Histopathological alterations ınduced in gill epithelium of African catfish, *Clarias gariepinus*, exposed to copper sulphate. *Asian Journal of Experimental Biological Sciences*, 2(2), 278-282.

Wu, J.P. & Chen, H.C. (2005). Metallothionein induction and heavy metal accumulation in white shrimp *Litopenaeus vannamei* exposed to cadmium and zinc. *Comparative Biochemistry and Physiology* Part C, 140, 383-394. DOI: 10.1016/j.cca.2005.03.006

Wurts, W.A. & Perschbacher, P.W. (1994). Effects of bicarbonate alkalinity and calcium on the acute toxicity of copper to juvenile channel catfish (*Ictalurus punctatus*). *Aquaculture*, 125, 73-79. DOI: 10.1016/0044-8486(94)90284-4

Yıldız, M., Cenkci, S. & Terzi, H. (2012). Fitoşelatinler ve metallotiyoninler: moleküler yaklaşımlar. AKÜ FEBİD 12, 1-16.

Younis, E. M., Abdel-Warith, A.A., Al-Asgah, N.A., Ebaid, H. & Mubarak, M. (2013). Histological changes in the liver and intestine of Nile tilapia, *Oreochromis niloticus*, exposed to sublethal concentrations of cadmium. *Pakistan Journal of Zoology*, 45(3), 833-841.

Yu, L.H., Umeda, M., Liu, J.Y., Zhao, N.M. & Uchimiya, H. (1998). A novel MT gene of rice plants is strongly expressed in the node portion of the stem. *Gene*, 206, 29-35. DOI: 10.1016/S0378-1119(97)00577-5

Yu, L.H., Liu, J.Y., Umeda, M., Uchimiya, H. & Zhao, N.M. (2000). Cloning and sequence characteristics of the genomic gene of a rice metallothionein. *China Science Bulletin*, 45, 153-155. DOI: 10.1007/BF02884663